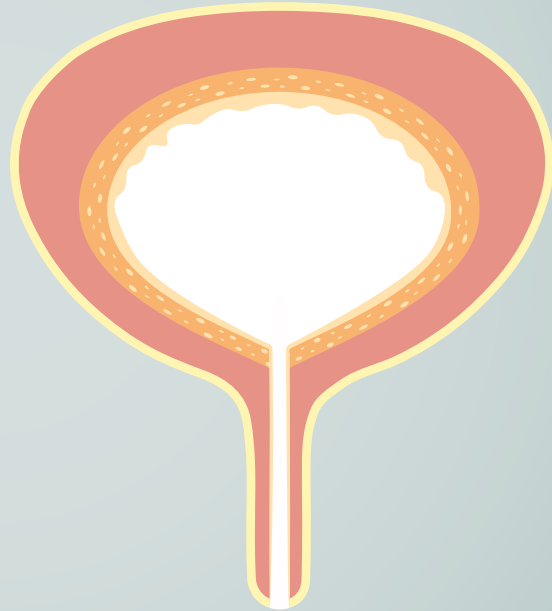
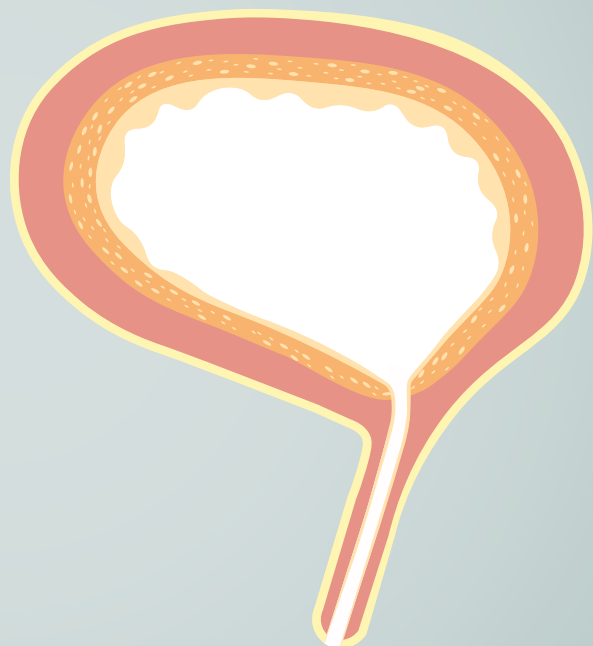


Anatomie der Blase

Die Blase von vorne

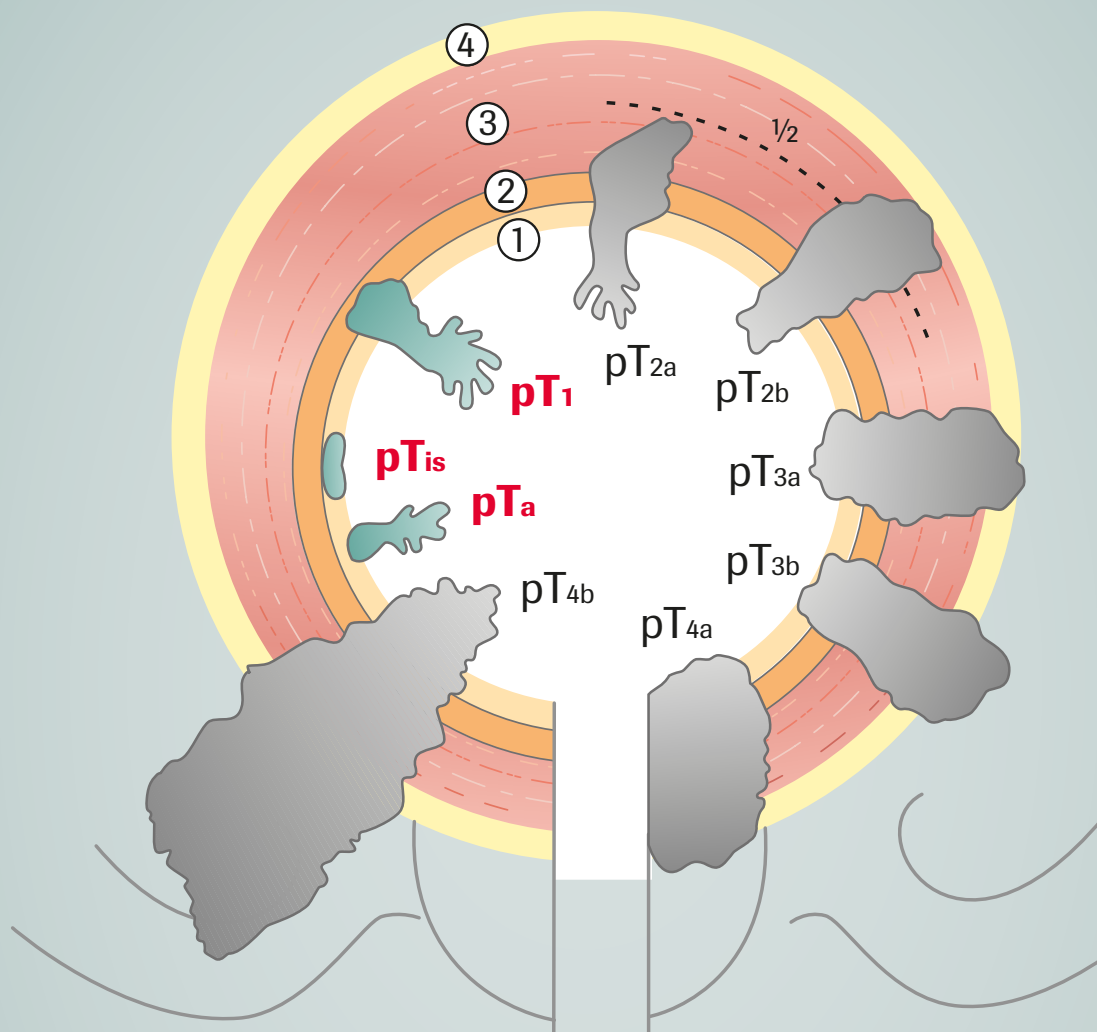


Die Blase von der Seite



Anatomie der Blase

Welches Stadium hat der Tumor?



- ① Blasenschleimhaut (Urothel)
- ② subepitheliales Bindegewebe (Lamina propria)
- ③ Muskulatur
- ④ Fettgewebe

pT_a
pT₁
pT_{is} } nicht-muskelinvasives HBCa